Aus der gynäkologisch-geburtshilflichen Abteilung
der Israelitischen Krankenverpflegungsanstalt Breslau
Primärarzt Prof. Dr. Fr. Heimann.

Tumorbildung am weiblichen Genitaltraktus nach Röntgenbestrahlung.

Inaugural-Dissertation
zur Erlangung der Doktorwürde
in der Medizin und Chirurgie
der Hohen Medizinischen Fakultät der Schlesischen
Friedrich-Wilhelms-Universität zu Breslau

vorgelegt von

Julius Rosenbaum

BRESLAU 1933

Druck: Hochschulverlag Karl Vater, Breslau 5, Siebenhufener Str. 11-15

Gedruckt mit Genehmigung der Hohen Medizinischen Fakultät der Universität Breslau.

---

1. Berichterstatter: Prof. Dr. Fritz Heimann.
2. Berichterstatter: Prof. Dr. Ludw. Fraenkel.

R. UNIV. BIBLIOTHEEK LEIDEN

Meinen Eltern!

Digitized by the Internet Archive
in 2026

https://archive.org/details/IA41543114_0112

Literaturverzeichnis

Bardachzi, Strahlenther. Bd. 19, S. 613.

Bergonié et Tribondeau, Cpt. rend. de la soc. de biol. 5. II. 1907.

Bolaffio, M., La stato attuale della radioterapia in ostetricia. Atti soc. It. di Ost. e Ginecol. Vol. XXVII.

Broese, Diskussionsbemerkungen zu dem Vortrage Bumm. Berl. Gesellsch. f. Gyn. Zschr. f. Geb., Bd. 86, S. 450.

Bumm, Klin. Wochschr. 7, S. 323.

— Berl. Ges. f. Gyn. vom 8. 12. 1922. Zschr. f. Geb. Bd. 86, S. 445.

Chilaiditi, Pag. méd. Constant. 1923, Ref. Strahlenther. Bd. 17, S. 606.

Dautwitz, Strahlenther. Bd. 19, S. 509.

Dehler, Uteruskarzinom bei einer röntgenkastrierten Frau. Monschr. f. Geb. u. Gyn. Bd. 76, S. 355.

— „Das gynäkologische Röntgenkarzinom". Arch. f. Gyn. Bd. 130, S. 239.

— Fortschr. a. d. Geb. d. Röntgenstrahlen, Bd. 34, Kongreßheft S. 55.

Eymer, Die Röntgenstrahlen in Gynäkologie und Geburtshilfe. Hamburg 1913, Gräfe und Sillem.

Fraenkel, L., In W. Liepmann, Handbuch der gesamten Frauenheilkunde.

Frank, Münchener med. Wochschr. 1923, S. 755.

Frankl, Fibroma ovarii adenocysticum. Arch. f. Gyn. Bd. 131. S. 325.

Gal, Entwicklung der gynäkologischen Röntgenbehandlung in den letzten 10 Jahren. Budapest 1930.

Geller, Neuere Untersuchungen über den Einfluß der Röntgenstrahlen auf das Ovarium. Berichte über die gesamte Gyn. u. Geb. Bd. 19, S. 433.

— Ergebnisse d. experimentellen Eierstocksbestrahlung. Ergebnisse der medizinischen Strahlenforschung. Bd. 226.

Glaesmer, Strahlenther. Bd. 5, S. 275.

Grosse, Rev. franç. de Gynécol. et d'Obstrétrie. 18. Ref. Berichte über das ges. Gebiet der Geb. u. Gyn. Bd. 2, S. 17.
Halban, Zur Klinik der Myome. Zentralbl. f. Gyn. 1921, S. 1517.
Halberstaedter, Berl. klin. Wochenschr. 1905, Nr. 3.
— Ueber das Röntgenkarzinom. Zschr. f. Krebsforschung, Bd. 19, S. 105.
Heimann, Strahlentherapeutische Besonderheiten. Monschr. f. Geb. u. Gyn. Bd. 65, S. 71.
— Weibliche Geschlechtsorgane in „Die Strahlenbehandlung gut- und bösartiger Geschwülste". Berlin 1928, Georg Stillke, S. 275.
— Klinischer Abend der schles. Ges. f. vaterl. Kultur, Breslau. 3. 3. 33.
Henkel, Mon. f. Geb. u. Gyn. Bd. 69, S. 365.
Hesse, Abhandl. aus dem Gebiet der med. Elektr. u. Röntg. Heft 10, Leipzig 1911.
— Das Röntgenkarzinom. Fortschr. a. d. Geb. d. Röntgenstr. Bd. 17, S. 82.
Heynemann, Zentralbl. f. Gyn. 1919, S. 105.
Huetter, Münch. med. Wochenschr. 1919, S. 780
Huessy und Wallert, Zeitschr. f. Geb. Bd. 77.
Kermauner, In Veit-Stöckel, Handbuch der Gynäkologie. Bd. 7, München 1932.
Lacassagne, Thèse Faculté de Médecine de Lyon. 26. IV. 13.
Latzko, Wiener klin. Wochschr. Nr. 11.
Mackenrodt, Zeitschr. f. Geb. Bd. 72, S. 187.
— Zeitschr. f. Geb. Bd. 82, S. 688.
— Diskussionsbemerkungen zu dem Vortrage Bumm. Zeitschr. f. Geb. Bd. 86, S. 449.
Muehlmann, Diskussionsbemerkungen zu der Demonstration Vogt. Röntgenkongreß. Fortschritte a. d. Geb. d. Röntgenstrahlen. Bd. 31, Kongreßheft S. 88.
Mueller, E. H., Strahlenther. in der Gyn. im Jahre 1927. Sammelreferat. Mon. f. Geb. u. Gyn. Bd. 81.
Opitz, Münch. med. Wochschr. 1924. S. 76.
Pankow, Strahlenther. Bd. 22, S. 222.
Parker, Brambell a. Fielding, Proc. Soc. exper. Biol. a. Med. 100/104.
Prochownik, Zentralbl. f. Gyn. 1917, S. 506.
Reeder, Strahlenther. Bd. 9, S. 171.

Reifferscheid u. Schugt, in Grashey, Irrtümer der Röntgendiagnostik u. Strahlenther. Leipzig 1924.
Robinson, Amer. J. Roentgenol. 18.
— Amer. J. Roentgenol. 20.
Rost u. Krueger, Strahlenther. Bd. 4.
Schoenhof, Röntgenstrahlenwirkung und Tumorbildung. Med. Klin., 1925. Nr. 35, S. 1302.
Sellheim, Münch. Med. Wschr. 1923, S. 1406.
— Diskussionsbemerkung zu dem Vortrage Linzenmeier. Ges. f. Geb. u. Gyn. 1924, S. 586.
Sippel, Münch. med. Wschr. 1913, S. 2226.
— Mon. f. Geb. u. Gyn. Bd. 44, S. 139.
Spinelli, L'actinoterapia 1925, S. 465, Ref. Münch. med. Wschr. 1925, S. 2036.
Specht, Arch. f. Gyn. Bd. 78, S. 458.
Sternberg, Der heutige Stand der Lehre von den Geschwülsten im besonderen der Karzinome. Julius Springer, Wien, 1924.
Strauß, In Meyer, Lehrbuch der Strahlentherapie. Berlin 1925.
Thaler, Geburtshilfliche Ges. Wien, Sitzg. v. 12. 6. 1923. Zentralbl. f. Gyn. 1923, S. 1787.
Vogt, Ueber das Auftreten von Ovarialtumoren nach Röntgenkastration. Strahlenther. Bd. 15, S. 470.
— Strahlenther. Bd. 17, S. 231.
— Strahlenther. Bd. 18, S. 64.
— Strahlenther. Bd. 23, S. 639.
— Mon. f. Geb. u. Gyn. Bd. 73, S. 356.
— Uterussarkom nach Röntgenbestrahlung. 69. Stzg. der mittelrhein. Ges. f. Geb. u. Gyn.
Werner, Ueber das Auftreten von bösartigen Neubildungen an den weiblichen Genitalien nach Röntgentiefentherapie. Wien. klin. Wschr. 1925, Nr. 15.
Wintz, Adipositas und Ovarium. Zentralbl. f. Gyn. Bd. 50 Nr. 14.
— Strahlenschäden an Eierstock, Hoden und Frucht. Mon. f. Geb. u. Gyn. Bd. 78.
Wolf, H., Operative Kastration nach erfolgloser Röntgenkastration. Mon. f. Geb. u. Gyn. Bd. 82.

In den letzten Jahren finden sich in der Literatur wiederholt Berichte darüber, daß bei Frauen, die einige Zeit vorher wegen gutartiger Leiden mit Röntgenstrahlen behandelt worden sind, Tumoren auftraten und zwar meist bösartiger Natur.

Noch bevor solche Berichte bekannt wurden, schon im Jahre 1909, als begonnen wurde, nach dem Vorschlage von Albers-Schönberg die Bestrahlung der Ovarien zur methodischen Behandlung der Uterusmyome zu erheben, erhoben sich, ähnlich wie kurz vorher beim ersten Versuch, die tiefliegenden Krebse mit Röntgenstrahlen anzugehen, sofort mahnende Stimmen. Die Befürchtung, daß die jetzt in großen Mengen ins Körperinnere eindringenden Strahlen neben der Erzielung des angestrebten Heileffektes womöglich beteiligte oder nebenbei getroffene Organe gefährden könnten, lag natürlich zu nahe. Denn alles stand noch zu sehr im Banne der schweren Hautschädigungen, die gerade erst mit Hilfe der Einführung des Filters und durch Besserung der Dosierung überwunden worden waren. Von allen wurde nun unbedingte Klarstellung gefordert, ob durch die Röntgenkastration cancrogenetische Prozesse ausgelöst werden könnten. Denn könnte tatsächlich die bei einer benignen Genitalerkrankung applizierte Röntgentiefenbestrahlung für das Entstehen eines nachfolgenden Karzinoms haftbar gemacht werden, so wäre dies eine Erkenntnis von einschneidenster Bedeutung. Wir wären gezwungen, zu einer Revision unserer Indikationsstellung bei der Myom- und Metropathiebehandlung zu schreiten, und es wäre nicht mehr angängig, in der Kastrationsbestrahlung ein harmloses und ungefährliches Heilmittel zu sehen.

Diese Angelegenheit hatte die Aufmerksamkeit aller Gynäkologen erweckt. Denn abgesehen von der ungeheuren praktischen Wichtigkeit der Lösung dieser Frage, gehört die Entstehung der sogenannten Röntgentumoren zu den interessantesten röntgenbiologischen Problemen. Trotz der

gerade auf diesem Gebiet äußerst regen Forschungstätigkeit ist die biologische Wirkung der Röntgenstrahlen noch in ein ziemlich geheimnisvolles Dunkel gehüllt. Sogar noch eine der primitivsten Fragen, lokale Einwirkung oder Entstehung der lokalen Reaktionen über dem Umwege einer Allgemeinwirkung, steht noch zur Diskussion.

Daß überhaupt nach chronischer Einwirkung von Röntgenstrahlen ein Karzinom entstehen kann, ist leider eine durch die vielen Opfer unter den mit Röntgenstrahlen arbeitenden Menschen erhärtete Tatsache. In diesen Fällen handelt es sich um Hautkarzinome, die auf einer primär durch Röntgenstrahlen geschädigten Haut, an der eine Röntgendermatitis, Hyperkeratosen, eventuell Ulcera bestanden hatten, auftraten. Die Hyperkeratosen und Karzinome der Röntgenologen sind zur Erforschung der Frage, ob Röntgenstrahlen an sich als ursächliches Agens verantwortlich gemacht werden können, deshalb besonders interessant, weil sie als unfreiwilliges Experiment am Menschen zu verwerten sind. Es ist bei diesen Karzinomformen der immer wiederholte, minimale, aber chronisch wirkende Reiz, der bei einzelnen Individuen zum Karzinom geführt hat, und es wäre vielleicht durch die Annahme „einer durch immer wiederholte, geringfügige Gewebsläsionen stets von neuem angeregten und dadurch excessiv gesteigerten Zellregeneration zu erklären, durch welche schließlich Zellen mit abnorm starker Wachstums- und Vermehrungsfähigkeit herangezüchtet werden, die bei einer vorhandenen Disposition ein Karzinom bilden" (STERNBERG).

Dieser minimale, chronisch wirkende Reiz spielt jedoch bei der gynäkologischen Röntgentherapie keine Rolle. Wenn es also überhaupt gynäkologische Röntgenkarzinome gibt, müßten sie jedenfalls ganz anders entstanden sein als die Oberflächenkarzinome.

Vor der weiteren Behandlung dieser Frage möchte ich erst die Definition eines Röntgenkarzinoms einschalten, und zwar in der Formulierung von Hesse, die mir am zutreffendsten erscheint: Ein Röntgenkarzinom liegt dann vor, wenn an Organen, die vorher tumorfrei waren und keine zur Tumorbildung prädisponierenden Eigenschaften in sich trugen, nach Einwirkung einer Röntgenstrahlenmenge, die erfahrungsgemäß schwere biologische Veränderungen auszuüben vermag, innerhalb einer nicht unbegrenzten Zeit ein Krebs entsteht.

Bei der Röntgenkastration richtet sich nun der Strahlenkegel gegen das Ovar. Können dadurch in ihm, also dem genau abgegrenzten Applikationsort, tumorbildende Prozesse ausgelöst werden? Eine große Anzahl von Forschern bemühte sich, durch Tierexperimente und durch Beobachtungen am Menschen diese Frage zu lösen und die Wirkungen der Röntgenstrahlen auf das Ovar festzulegen. Da jedoch besonders im Tierexperiment die Dosierung außerordentlich schwierig ist, ist es nicht verwunderlich, daß eine große Anzahl verschiedenartiger Meinungen aufgestellt wurde. Völlige Einigkeit besteht nur darin, daß das Keimepithel die größte Strahlenresistenz zeigt. Selbst die bis vor kurzer Zeit noch allgemeine Ansicht, daß die Graafschen Follikel den strahlenempfindlichsten Teil des Eierstocks darstellen, die Primordiallfollikel dagegen weniger empfindlich sind, wird neuerdings von Geller abgelehnt. Noch weiter gehen die Meinungen auseinander in den Forschungen über die interstitielle Drüse. Während Bergonié und Tribondeau Schrumpfung und Atrophie der Glandula interstitialis und Rost und Krueger fettige Degeneration feststellten, berichten Huessy und Wallert über Hypertrophie, Regaut, Lacassagne und Siredey beschreiben eine Regeneration der interstitiellen Drüse durch Bindegewebe aus der Rindenschicht der peripheren Ovarialbestandteile, eine Anschauung, die Ludwig Fraenkel bezweifelt. Robinson versucht einen Teil dieser verschiedenen Anschauungen miteinander in Einklang zu bringen. Er hat den zeitlichen Ablauf der Zellveränderungen im Kaninchenova-Zrium nach einer Röntgenbestrahlung mit 170 % H. E. D. untersucht und dabei festgestellt, daß nach 3 Wochen erstmalig die interstitielle Drüse wuchert, nach 4 Wochen wieder in ihrer Größe abnimmt, um nach einer weiteren Woche sich zum zweiten Mal auszubreiten.

Eymer hat die Empfindlichkeitsreihe der einzelnen Ovarialbestandteile aufgestellt, die, ausgehend von der höchsten Radiosensibilität, sich folgendermaßen abstuft: Der Kern der Eizelle der größten Follikel, das Eizellenprotoplasma der großen Follikel, die innere Granulosaschicht der großen Follikel, das Ei und die Epithelzellen der jüngeren Follikel, die äußere Granulosaschicht der größeren Follikel, die Primordialfollikel, die Theka interna, die Theka externa, die Corpus luteum-Gefäße, die Endothelien, das übrige Stroma und das Keimepithel.

Es ist eine allgemeine Erfahrung, die auch durch histologische Untersuchungen erhärtet worden ist, daß Zellen mit einem minimalen Ruhestoffwechsel — wie dies bei den Primordialfollikeln der Fall ist — weniger strahlenempfindlich sind. Die abgestufte Empfindlichkeit der einzelnen Zellen des Ovars prägt sich auch im histologischen Bilde sichtbar aus. Die ersten Untersuchungen, die auf diesem Gebiete gemacht worden sind, stammen von Haiberstaedter aus dem Jahre 1905. Seine Untersuchungen und die von Specht bilden noch heute die Grundlagen für die Beurteilung der Wirkungen der Röntgenstrahlen im Ovar. Halberstaedter sowohl wie Specht stellten fest, daß das Keimepithel erst bei größeren Strahlenmengen Defekte und partielle Zerstörungen zeigt. Bindegewebsschädigungen konnten nicht beobachtet werden. Auch die Albuginea bestrahlter Eierstöcke zeigte keine Strukturanomalien. Bei sehr großen Strahlenmengen wurden an den Primordialfollikeln fast stets schwere Veränderungen festgestellt: Zerfall der Chromatinsubstanz des Kerns, auch Kernschwund, hyaline Degeneration des Protoplasmas. Die Graafschen Follikel der bestrahlten Ovarien waren meist völlig zu Grunde gegangen. Die Corpora lutea dagegen schienen ungeschädigt. Die verschiedene Radiosensibilität der Follikel wird jedoch von Geller auf Grund seiner histologischen Untersuchungen in dieser Form nicht anerkannt. Er hat beobachtet, daß auch von kleinen Strahlendosen, selbst von solchen, die keine Schädigung der Graafschen Follikel erkennen lassen, Primärfollikel geschädigt werden. Geller ist also der Ansicht, daß die Strahlenempfindlichkeit der Eizellen und Follikeln zum mindesten nicht ausschließlich durch ihren Entwicklungsgrad bestimmt wird.

In diesem Zusammenhang interessiert besonders ein Fall, von dem Wolf berichtet, weil er als Experiment am Menschen zu werten ist. Hier mußte nämlich nach einer erfolglosen Röntgenkastration die operative Kastration ausgeführt werden. Dabei konnte Wolf an den Ovarien folgenden histologischen Befund feststellen: Die arteriellen Gefäße waren entsprechend dem gewohnten Gefäßbefunde im Klimakterium sklerosiert — Effekt der Bestrahlung? —. Die Menge der Primordialfollikel, die, wie gesagt, unter den elementaren Bestandteilen am meisten strahlenresistent sind, zeigte keine Verminderung. Reife oder halbreife Follikelstadien fehlten dagegen vollständig. Diese Zerstörung des

exkretorischen Follikelapparates ist unbedingt als Wirkung der Bestrahlung aufzufassen. Interessant war ferner das Vorhandensein zahlreicher luteinzellenähnlicher Zellverbände, die teils radiäre, teils gelappte Anordnung der Zellenkomplexe zeigten. Wolf ist geneigt, die Herkunft dieser Zellverbände aus atretischen Follikeln abzuleiten, andererseits hat er an anderen Stellen den Eindruck, daß sich diese zweifellos inkretorisch tätigen Zellen aus einzelnen Corpora candicantia, die übrigens auch sehr zahlreich aufzufinden waren, entwickelt haben könnten.

Es reagieren also, wie wir sehen konnten, nicht alle Teile des Ovars gleichmäßig auf die Strahlenwirkung, sondern es besteht eine fein abgestufte Empfindlichkeitsskala der einzelnen Zellgruppen, wobei das Keimepithel an letzter Stelle rangiert; es ist am intensivsten strahlenrefraktär. Nun ist es aber gerade dieses Oberflächenepithel, aus dem nach Ansicht von Pfannenstil, Heimann, Walthard u. a. ein Teil der epithelialen Cystentumoren in der Regel ihren Ausgang nehmen. Wenn nun diese Gewebsschicht durch die Bestrahlung nur wenig in Mitleidenschaft gezogen wird, dann ist es auch nicht weiter verwunderlich, daß ihre Zellen noch nachher in der Lage sind, geschwulstartig zu proliferieren. Parkes und seine Mitarbeiter sahen in den Ovarien bestrahlter Embryonen und wenige Tage alter Mäuse eine Wucherung des Keimepithels mit Sprossung von Zellsträngen in die Tiefe, teils in follikulärer Anordnung, teils in radiären Zügen luteinöser Zellen. Das Ovar wird durch die Röntgenbestrahlung morphologisch nicht vollständig erledigt, ebenso wie es auch in funktioneller Hinsicht trotz einer eventuell eingetretenen Amenorrhoe durch die interstitielle Drüse noch weiter im endokrinen System mitarbeitet; es ist eben noch nicht aus dem Körper ausgeschaltet. Durch Tierversuche haben zahlreiche Autoren (L. Fraenkel, Hofbauer, Seitz, Schubert, Walther u. a.) nachzuweisen vermocht, daß bei bestimmten Tieren nach vollständiger Zerstörung des Follikelapparates durch Röntgenstrahlen der Brunstcyklus noch eine ganze Zeit lang weiterbesteht. Wahrscheinlich bewirkt dies die vikariierend wuchernde interstitielle Drüse. Und auch Heimann berichtet von einem Fall einer Nymphomanin, bei der sich die Röntgenkastration in Hinsicht ihres Leidens als vollkommen wirkungslos erwies, und der erst durch operative Ausschaltung der Ovarien geholfen werden konnte. Dann war sie erst

von den für sie so verhängnisvollen libidogenen Stoffen befreit.

Zusammenfassend läßt sich also sagen, daß das bestrahlte Ovar, da es weder morphologisch noch innersekretorisch erledigt ist, keineswegs vor einer Tumorbildung gesichert ist.

Durch die Feststellung dieser Tatsache ist aber noch nicht die Frage geklärt, die wir schon weiter oben aufgeworfen haben, nämlich ob es möglich ist, daß Röntgenstrahlen in einem bei der Bestrahlung noch tumorfreien Ovar als wirksames Agens tumorbildende Prozesse auslösen.

Sippel glaubt noch im Jahre 1913, gegen die intensive Röntgentiefenbestrahlung schwere Bedenken erheben zu müssen; er lehnt sie wegen der unsicheren und unübersehbaren Wirkung im Körperinneren ab. Einen Schritt weiter geht noch Glaesmer. Diese Autorin zieht das Röntgenkarzinom der Haut als Vergleich heran. Wenn die harten Strahlen an ihren Angriffspunkten in der Tiefe den gleichen biologischen Effekt wie die weichen Strahlen hervorrufen, so könnte, nach ihrer Ansicht, die letzte Auswirkung eines gesetzten Schadens ebenfalls in einer malignen Entartung beruhen.

Zu diesen bisher noch theoretischen Betrachtungen gesellten sich bald verstreut in der Literatur auftauchende kasuistische Beiträge; es wird über das Auftreten von Karzinom in Uteri berichtet, deren Trägerinnen vorher eine Röntgenkastrationsbestrahlung durchgemacht hatten, so von Prochownik, Huetter, Heimann, Vogt u. a. Das ganze Problem richtig ins Rollen gebracht hat erst Bumm, als er im Jahre 1922 eine Reihe von derartigen Fällen demonstrierte. Er prägte dafür die schwerwiegende Bezeichnung „Röntgenkarzinom bei der Frau" und war damit der erste, der die Möglichkeit eines ursächlichen Zusammenhanges zwischen dem malignen Neoplasma und der früheren Röntgenbestrahlung andeutete. Zu der gleichen Annahme, daß unter Umständen von der Tiefenbestrahlung ein artifizielles Karzinom am inneren Genitale zu befürchten ist, kamen auf Grund ihrer Ueberlegungen auch Spinelli und Bardachzi, ohne daß sie allerdings für ihre Behauptungen klinisches Beweismaterial hätten liefern können.

Seitdem Bumm — wenn auch ganz vorsichtig — auf die etwaigen Zusammenhänge zwischen Blastombildung und vorhergegangener Röntgenbestrahlung hingewiesen hatte,

begründeten die Gegner der Röntgentherapie gutartiger Genitalerkrankungen lange Zeit hindurch ihren ablehnenden Standpunkt neben anderem mit der Gefahr der späteren malignen Degeneration. Mackenrodt machte für seine Fälle die Therapie voll verantwortlich; diese Erlebnisse waren ihm Grund genug, der Röntgenbehandlung der Myome den Rücken zu kehren. Endler neigte angesichts der Bumm'schen und der eigenen Fälle zu der Anschauung, daß diese Karzinome durch Röntgenstrahlen erzeugt worden seien. Gegen die Bestrahlung brachte Sellheim eine Reihe von Einwendungen vor; die schlimmste Befürchtung für ihn war die Möglichkeit der späteren krebsigen Entartung. Halban sprach noch vor wenigen Jahren bereits von einer „sekundären Mortalität der Röntgentherapie" und fragte, ob die primäre Operationsgefahr bei unkomplizierten Myomen größer ist als die Möglichkeit der malignen Degeneration bei der konservativen Strahlentherapie. Noch apodiktischer ist in dieser Frage Henkel verfahren: „Daß durch die Bestrahlung in manchen Fällen die Anregung zu einer malignen Komplikation überhaupt gegeben ist, wird als eine Tatsache zu betrachten sein, die heute von niemandem mehr ernstlich wird bestritten werden können." Strauß wollte den Verdacht nicht ohne weiteres von der Hand weisen, wenn er auch nicht recht an kausale Beziehungen glaubte.

Während also alle diese Autoren lange Zeit hindurch die Möglichkeit eines kausalen Zusammenhanges zwischen der Röntgenkastrationsbehandlung mit der nachfolgenden Bildung eines Ovarialtumors in einer mehr oder weniger bestimmten Form zugeben zu müssen glaubten, ist man jetzt zu einer energischen Revision dieses Standpunktes geschritten. Dehler ist der Ansicht, daß dieser Zusammenhang nicht nachgewiesen ist. Nach Opitz besteht die Befürchtung, daß die Bestrahlung die nachträgliche Erzeugung einer malignen Geschwulst irgendwie begünstige, nicht zu Recht. Hueter, Frank, Reeder, Heimann, Dautwitz, Reifferscheid und Schugt sehen in den Ovarialtumoren, die nach einer Röntgenbestrahlung aufgetreten sind, nur eine zufällige Komplikation. Pankow und Chilaiditi lehnen diese Aetiologie ebenfalls ab. Latzko warnt die von Halban benützte Bezeichnung „maligne Degeneration nach Röntgenkastration" ohne weiteres zu gebrauchen, weil sie einen Kausalzusammenhang

zwischen beiden andeuten könnte. Werner erklärt die Röntgenkastration im Hinblick auf die spätere Karzinombildung für absolut ungefährlich, und nach Schönhof fehlt bis jetzt jede Berechtigung, von einem gynäkologischen Röntgenkarzinom im Sinne der Röntgentumoren der Haut zu sprechen. —

Sehen wir uns nun die Fälle von Eierstockstumoren, die nach einer Kastrationsbestrahlung in Erscheinung traten, an. Es sind 11 Fälle von malignen und 5 Fälle von benignen Tumoren in der Literatur bekannt geworden.

Maligne Tumoren.

Fall I. Broese: 48 Jahre alte Frau mit mannskopfgroßem Myom. 1918 ausgedehnte Röntgen- und Radiumbehandlung mit nachfolgender Amenorrhoe und Schrumpfung des Myoms. 1920 Laparatomie wegen Verdacht auf Appendicitis; dabei Feststellung eines Karzinoms des rechten Ovars mit allgemeiner Karzinosis des Pelveoperitoneums. Röntgenbestrahlung. Exitus.

Fall II. Vogt (1): 47 Jahre alte Frau. Röntgenkastration wegen Menorrhagien auswärts. Amenorrhoe. Nach 2 Jahren primäres inoperables Ovarialkarzinom. Exitus.

Fall III. Vogt (2): 50 Jahre alte Frau, wegen Uterus myomatosus röntgenkastriert. Nach 1 Jahr Ascites und großer Tumor im Leib. Laparatomie. Diagnose: Ovarialtumor, der als malign angesprochen wird.

Fall IV. Vogt (3): 49 Jahre alte Frau, 1922 Röntgenkastration wegen kindskopfgroßem Myoma uteri. Amenorrhoe. 1923 Ascites. Die Probelaparatomie ergab eine Aussaat von Karzinom, vom rechten Ovar ausgehend. Röntgenbestrahlung. Heilung.

Fall V. Muehlmann: 46 Jahre alte Frau. Röntgenkastration wegen Ostitis fibrosa Recklinghausen. Völlige Heilung. Nach 1 Jahr schweres Rezidiv. Bei der Ovariotomie findet sich an den makroskopisch freien Ovarien ein solides primäres Karzinom.

Fall VI. Heimann: Frau in den 40iger Jahren. $2^1/_2$ Jahre nach vorausgegangener, bezüglich Amenorrhoe erfolgreicher Röntgenkastration Ovarialtumor. Operation. Diagnose: Kystoma papillare serosum (also zur malignen Degeneration neigend). 1 Jahr später Exitus an allgemeiner Karzinomatosis.

Fall VII. Grosse: 49 Jahre alte Frau. Im Oktober 1921 Röntgenkastration wegen Uterus myomatosus. Nach einer 6 Monate andauernden Amenorrhoe neue Blutungen. Sehr schnelles Wachstum des Tumors. Laparatomie. Exstirpation des Uterus mit 2 stielgedrehten Ovarialcysten, die sich bei der mikroskopischen Untersuchung als malign erweisen. Im Uterus findet sich eine Metastase des Ovarialtumors. Weiterer Verlauf ist unbekannt.

Fall VIII. Werner: 56 Jahre alte Frau. Faustgroßer Uterus myomatosus mit langanhaltenden Blutungen. Probeabrasio ergibt keinen verdächtigen Befund. Röntgen- und Radiumbehandlung. Da die Blutungen hierdurch nicht zum Stehen kommen, wird trotz eines bestehenden Diabetes 6 Monate nach Beginn der Bestrahlung zur Operation geschritten. Uterus myomatosus und kleinfaustgroßes Sarkom des linken Ovars.

Fall IX. Blumreich: Röntgenkastration wegen Myoma uteri. 5 Monate später doppelseitiges Ovarialkarzinom mit einer hoch an die Aorta hinaufreichenden Infiltration des Gewebes. (zitiert nach Runge, Praktikum der gynäkologischen Strahlentherapie, Verlag Otto Nemmnich).

Fall X. Schoenhof: Röntgenkastration wegen Uterusmyom. Amenorrhoe. 3 Jahre später Schmerzen und atypische Blutungen. Radikaloperation ergibt beiderseits Ovarialkarzinom und Adenokarzinom des Corpus uteri. Wo der primäre Tumor saß, ließ sich nicht mit Sicherheit entscheiden; wahrscheinlich handelte es sich nach dem histologischen Aufbau um ein primäres Corpuskarzinom.

Fall XI. Dehler: 43 Jahre alte Frau. Im März 1922 Röntgenkastration wegen Myoma uteri (Hyperpolymenorrhoe und Dysmenorrhoe). Faustgroßer Uterus. $^1/_2$ Jahr später Uterus nur noch wenig vergrößert. Im November 1925 Wiederaufnahme wegen Schmerzen und Dickerwerden des Leibes. Seit der Bestrahlung Amenorrhoe. Links und oberhalb vom kleinen Uterus mannskopfgroße, prallcystische Geschwulst. Laparatomie ergibt linksseitiges Ovarialkystom. Die histologische Diagnose ist unklar; es handelt sich entweder um die Metastase eines Grawitz'schen Nebennierentumors oder um einen mit spärlichen Mitosen einhergehendes Karzinom mit teilweise solidem und teilweise papillärem Aufbau. Im Januar 1926 prophylaktische Nachbestrahlung mit Karzinomdosis. Eingehende Nierenfunktionsprüfung ergibt

keinen pathologischen Befund, ebenso interferrometrische Untersuchungen. Bis 1927 glatter Verlauf.

Benigne Tumoren.

Fall I. Halban: Röntgenkastration wegen Myoma uteri. Amenorrhoe. 1 Jahr nach der Bestrahlung gutartiges Ovarialkystom.

Fall II. Vogt: Röntgenkastration wegen Uterusmyom. Amenorrhoe. Nach 2 Jahren kindskopfgroßes Pseudomucinkystom des rechten Ovars.

Fall III. Heimann: 45 Jahre alte Frau. 1917 Röntgenkastration wegen Myom. Im März 1921 Schmerzen im Leib und ungefähr mannskopfgroßer Tumor. Seit der Bestrahlung Amenorrhoe. Laparatomie: Linksseitiger unkomplizierter, cystischer Tumor. (Kystadenoma papillare serosum), rechtes Ovar klein. Nach 2 Jahren Wohlbefinden.

Fall IV. Thaler: Autor sah nach der Bestrahlung eine in lebhaftem Wachstum begriffene, nicht maligne Struma ovarii, die zunächst bei einer klinischen Untersuchung als entzündliche Adnexerkrankung gedeutet worden war. Nähere Mitteilungen über diesen Fall fehlen.

Fall V. Schoenhof: Röntgenkastration wegen Uterus myomatosus. Amenorrhoe. 3 Jahre nach der Bestrahlung linksseitige mannsfaustgroße Ovarialcyste, die in raschem Wachstum begriffen ist. Laparatomie. Der linke Eierstock ist in einen vielkammrigen, dünnwandigen, nierengroßen Tumor umgewandelt. Multiple Cystenräume, die stellenweise als miliare Bläschen an die Oberfläche vorspringen. Das rechte Ovar, kleiner als normal, derb, zeigt gleichfalls die dünnwandigen, bläschenförmigen Exkreszenzen an der Oberfläche. Mikroskopisch finden sich keine normalen Follikel; sie sind meist cystisch erweitert. Das Epithel ist einreihig kubisch oder mehrreihig mit vakuolisierten Zellen.

Im Anschluß an diese aus der Literatur zusammengestellten Fälle möchte ich von 3 weiteren Fällen aus dem Material der Frauenabteilung an der Israelitischen Krankenverpflegungsanstalt, Breslau (Primärarzt: Professor Dr. Fr. Heimann) berichten:

Fall I. Frau G. E. 53 Jahre alt, letzter Partus vor 20 Jahren, Menopause vor 1 Jahr, kommt am 29. 4. 27 zur Aufnahme, weil sie seit 10 Tagen wieder blutet. Bei der Untersuchung werden 2 große Polypen, die aus dem

äußeren Muttermund herausragen, und ein ungefähr faustgroßer Uterus myomatosus festgestellt. Operation (Professor Heimann) am 30. 6. 27: Vaginale Totale, Exstirpation des myomatösen Uterus unter Belassung beider Adnexe. Bei der mikroskopischen Untersuchung zeigen die Myomknoten keinen verdächtigen Befund, die Polypen dagegen sind karzinomatös entartet. Daher typische Nachbestrahlung mit Karzinomdosis. Glatter Verlauf. Am 28. 7. 27 Entlassung bei bestem Wohlbefinden. Nachuntersuchungen am 13. 8. 27, 23. 8. 27, 8. 10. 27, 13. 1. 28, 12. 7. 28, 2. 3. 29 o. B. Am 1. 12. 31 findet sich anläßlich einer Nachuntersuchung ein doppelfaustgroßer Tumor im Leib, der von rechts ausgeht und unbeweglich ist. Außer über häufigem Drang zum Wasserlassen klagt Patientin über keinerlei Beschwerden. Verdacht auf ein Drüsenrezidiv. Differentialdiagnose: Ovarialtumor. Die vorgeschlagene Operation wird verweigert, daher Bestrahlung. Durch die Bestrahlung sehr starke Reizung der beteiligten Haut. Am 22. 1. 32 keine Aenderung im Befund. Der Reizzustand der Haut ist aber völlig abgeklungen. Erneutes Zureden zur Operation hat Erfolg. Laparatomie: großer, solider Tumor auf der rechten Seite, aber vom linken Ovar ausgehend. Sonst kein pathologischer Befund. Absetzen des Tumors in Massenligaturen. Plastik in üblicher Weise. Glatter Verlauf. Am 19. 2. 32 Wohlbefinden, Entlassung. Nachuntersuchungen am 4. 10. 32 und 21. 3. 33 o. B.

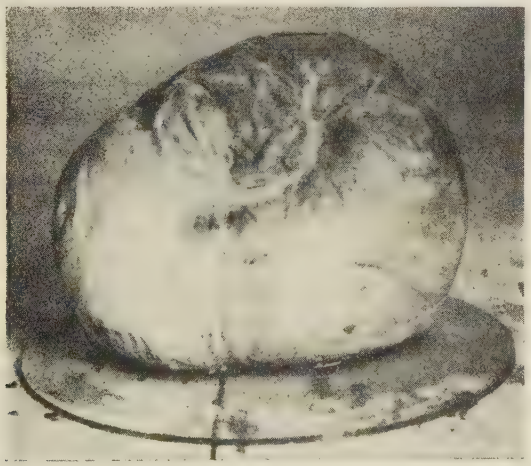

Abb. 1.

Die operierte Geschwulst erweist sich als ein diffuses Fibrom oder — wie Frankl es bezeichnet — als ein „Fibrom ohne Ovarialrest". Trotz der beträchtlichen Größe ist die äußere Form des Ovars beibehalten. (s. Abb. 1).

Der Gefäßstiel erscheint infolge Ueberquellens des Tumors eingezogen, ungefähr einem Nierenhilus entsprechend. Die Oberfläche sieht gebuckelt, an manchen Stellen sogar grobhöckerig aus. Im ganzen ist der Tumor weich, etwas ödematös, trotzdem aber dabei zäh und keineswegs markig. Normales Eierstocksgewebe fehlt vollständig. Auf der Schnittfläche ist das Fibrom weiß und sehnig glänzend und zeigt vielfach durchflochtene Faserzüge.

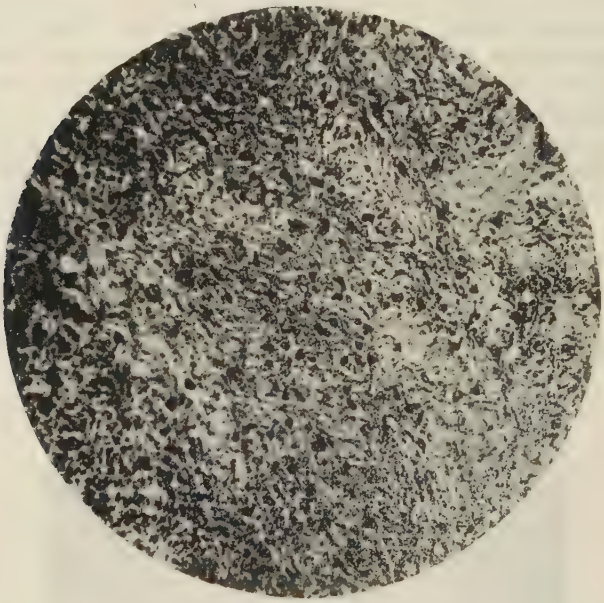

Abb. 2.

Bei der mikroskopischen Untersuchung ergibt sich ein recht gleichmäßiges Bild. (s. Abb. 2). Auf allen Präparaten sieht man Züge von spindelförmigen Zellen, die sich regellos durchkreuzen. Unterschiede konnte ich nur insofern feststellen, als die Interzellularsubstanz an einzelnen Stellen spärlich, an anderen wiederum ziemlich reichlich auftrat. Im allgemeinen war das Fibrom verhältnismäßig zellreich, sodaß ich manchmal beinahe versucht war, an ein Spindel-

zellensarkom zu denken. Aber die Gleichmäßigkeit der Zellen entschied unbedingt dagegen. Gefäße waren nur äußerst spärlich vorhanden. Stellenweise fand sich eine geringe hyaline Degeneration.

Fall II. Frau S. Sch. 42 Jahre alt, ein normaler Partus vor 8 Jahren, begibt sich am 29. 9. 19 wegen heftiger Schmerzen bei der Periode in ärztliche Behandlung. Die Menses sind recht stark, sonst aber regelmäßig. Am 3. 6. 20 treten starke Blutungen auf; deshalb am 8. 6. 20 Abrasio und Aetzung der Uterusschleimhaut. Das Curettement bietet bei der mikroskopischen Untersuchung nichts Verdächtiges. Die Blutung kommt nach der Abrasio zum Stehen. Am 11. 2. 26 kommt Patientin wieder zur Aufnahme, da von neuem sehr starke Blutungen einsetzten. Klagen über Schmerzen im Leib und Beschwerden beim Wasserlassen. Befund: ungefähr faustgroßer, unbeweglicher Myomkomplex. Röntgenbestrahlung in bei Myom typischer Weise, d. h. 34 % der Haut — Erythem — Dosis (H. E. D.) werden durch je 1 Feld von vorn und 1 großes vom Rücken her an das Ovar gebracht. Die Dauer der Bestrahlung beträgt bei den Vorderfeldern je 14 Minuten und beim Rückenfeld 22 Minuten, so daß im ganzen 50 Minuten bestrahlt wird. Diese Dosis wird in einer Sitzung gegeben, wobei die 3 Felder nicht an 1 Tage appliziert, sondern auf 3 Tage verteilt werden.

(H. E. D. = diejenige Menge von Strahlen, die, auf die Haut appliziert, nach 5—6 Tagen eine Rötung und nach 4—5 Wochen eine Bräunung hervorruft.).

30. 4. 26. Seit der Bestrahlung Amenorrhoe. Hinsichtlich des Uterus myomatosus Befund unverändert. 26. 10. 26. Der Uterus ist kleiner geworden, das Myom ist augenscheinlich geschrumpft. 12. 1. 29. Das Myom ist kaum noch zu tasten. Am 13. 5. 32 äußerst heftige Schmerzen im Leib. Es findet sich bei der Untersuchung eine übermannskopfgroße Geschwulst, die anscheinend vom linken Ovar ausgeht. Am 18. 5. 32 um 6 Uhr früh plötzlich ein starker Schmerzanfall, der mit Erbrechen einhergeht. (Stieldrehung?). Daraufhin sofortige Laparatomie: linksseitiger, mannskopfgroßer Ovarialtumor, der rechts spiralig um 2 mal 180° gedreht ist. Uterus klein, kaum noch etwas vom Myom zu sehen. Absetzen des Tumors in Massenligaturen. Plastik in üblicher Weise. Weiterer Verlauf glatt. Am 21. 6. 32 Wohlbefinden, Entlassung. Nachuntersuchung am 23. 10. 32 o. B.

Abb. 3.

Die exstirpierte Eierstocksgeschwulst erweist sich als ein benignes Pseudomuzinkystom (s. Abb. 3), das ausgesprochen mehrkammrig ist und aus sehr verschieden großen Cysten besteht. Seine Außenwand ist von recht beträchtlicher Dicke und Derbheit. Die Innenfläche der Blasen ist glatt. Der Inhalt des Kystoms ist von grau-weißer Farbe mit einem Stich ins Grüne und ziemlich dickflüssig und fadenziehend. Unter dem Mikroskop fand ich darin nur ein paar abgestoßene Epithelien. Die chemische Untersuchung des Inhaltes ließ seinen pseudomuzinösen Charakter einwandfrei erkennen: es zeigte sich keinerlei Veränderung bei Essigsäurezusatz, andererseits bildete sich beim Hinzufügen von Alkohol ein fibrinartiger Niederschlag, der sich in Wasser wieder löste.

Mikroskopisch ergaben sich an den Schnitten, die ich aus der Wand des Kystoms herstellte, keine Besonderheiten. (s. Abb. 4). Die Zellen waren hochzylindrisch schmal; der Kern lag ausgesprochen basal. Das Epithel stand in einfacher Reihe „pallisadenartig", regelmäßig Zelle an Zelle

gereiht. Gegen den Inhalt der cystischen Räume grenzten sich die Zellen sehr scharf ab. Gefäße waren ziemlich zahlreich vorhanden und verfügten über eine sehr gut ausgebildete Eigenwand.

Abb. 4.

Fall III. Frau F. D. 37 Jahre alt, ein normaler Partus, kommt am 10. 11. 20 wegen Blutungen und Schmerzen im Leibe zur Behandlung. Bei der Untersuchung stellt sich etwa doppelfaustgroßer Myomkomplex heraus. Daraufhin Röntgenbestrahlung in der damals bei Myom üblichen Weise, d. h. es wurde mit der Apexapparatur in 4 Serien bestrahlt, und zwar so, daß die Patientin 6 Felder auf den Leib bekam, die mit 3 mm Aluminiumfilterung in 4 Tagen appliziert wurden. Jedes Feld bekam, nach Kienböck gemessen, 30 x. Nach einer derartigen Serie Pause von 3 Wochen, ehe zur Wiederholung geschritten wurde. Im ganzen also 4 Serien. 16. 2. 21. Seit 8 Wochen Amenorrhoe; keine Beschwerden, Wohlbefinden. 30. 8. 21. Der Uterus ist bedeutend kleiner geworden, das Myom ist augenscheinlich geschrumpft. Am 17. 1. 22 treten wieder ganz geringe Perioden auf. Das Myom hat sich weiterhin verkleinert. Wohlbefinden. 29. 5. 22. Die Menses sind 8 Tage überfällig. Myombefund unverändert. 27. 10. 22. Status idem. 13. 2. 24. Der Myomkomplex hat sich nicht weiter verkleinert, doch ist er mobil. 19. 1. 26 schwache Perioden, regelmäßig alle 4 Wochen. Das Myom ist jetzt weiter geschrumpft, es ist höchstens noch faustgroß. 4. 2. 27. Der Tumor ist etwa gänseeigroß, hart. Keinerlei Beschwerden, Wohlbefinden. Am 25. 1. 33 stellt sich Patientin wieder vor. Sie ist enorm abgemagert. Sehr elendes Aussehen, schlechtes Allgemeinbefinden, doch keine Schmerzen. Seit 3 Jahren Menopause. Genitalbefund: Das kleine Becken ist vollkommen von harten, immobilen Tumor-

massen ausgemauert. Einzelheiten können darin nicht abgetastet werden. Da Patientin einen etwas basedowiden Eindruck macht, Röntgenbestrahlung der Schilddrüse. 2 Tage später werden 72 mg Radium intrauterin eingelegt und 24 Stunden liegen gelassen. Die Röntgen- und Radiumbehandlung wird gut vertragen. Am 21. 3. 33 Nachuntersuchung: Der Tumor ist viel beweglicher geworden. Außerdem ist eine gewisse Schrumpfung unbedingt festzustellen; denn während früher die Geschwulst bis zum Nabel heranreichte, ist jetzt ihr Höchststand etwa 3 Querfinger unterhalb des Nabels. Das Allgemeinbefinden der Patientin ist durchaus befriedigend.

Wenn man sich nun alle diese Fälle kritisch in Hinsicht eines Kausalzusammenhanges zwischen Tumorbildung und vorausgegangener Röntgenbestrahlung besieht, so kann erstens einmal die Möglichkeit, daß der Tumor schon vor der Bestrahlung als kleine der tastenden Hand entgehende Geschwulst bestanden hat, nicht geleugnet werden. Dann kann aber auch der bei der Bestrahlung noch völlig unveränderte Eierstock den Boden für ein Neoplasma abgeben, weil, wie wir bereits festgestellt haben, das Ovar durch die Röntgenstrahlen morphologisch nicht vollständig zerstört wird.

Die Hypothese, die Vogt über das Entstehen der Ovarialtumoren aufstellt, läßt sich wohl kaum halten. Hier sollen die Röntgenstrahlen weniger die Bedeutung eines äußeren Reizes haben, sondern die viel wichtigere Rolle eines endogenen Faktors spielen. Durch die allgemeine Wirkung der Strahlen auf den Gesamtorganismus glaubt er an die Schaffung einer gewissen Disposition für Krebs. Diese Annahme von Vogt, daß die Allgemeinwirkung der Röntgenstrahlen, die man gewiß nicht leugnen kann, einen Boden der Karzinomentwicklung bereitet, muß unbedingt abgelehnt werden. Selbst wenn man einen Einfluß der vorhergegangenen Röntgenbestrahlung auf die Geschwulstentwicklung annimmt, könnte nur an eine lokale Wirkung gedacht werden, etwa in dem Sinne, daß bei einem disponierten Individuum durch Röntgenstrahlen eine Schädigung geschaffen wird, auf deren Boden sich das Neoplasma entwickelt. Wäre die Entstehung der Neubildungen auf eine Allgemeinwirkung im Sinne einer Allgemeinschädigung durch Röntgenstrahlen zurückzuführen, so müßte bei bestrahlten Patienten auch eine häufigere Entstehung von Geschwülsten

an nicht im Strahlenbereich gewesenen Organen beobachtet worden sein. Dies ist aber nicht der Fall; wenigstens liegt darüber noch nirgends eine Mitteilung vor.

Gegen die Entstehung der Tumoren infolge einer x-Noxe spricht auch der histologische Befund, der sich in keiner Weise von dem spontan entstandener Neoplasmen unterscheidet.

Ein innerer Zusammenhang zwischen vorausgegangener Bestrahlung und späterem Auftreten einer bösartigen Erkrankung könnte nur dann angenommen werden, wenn solche Fälle besonders häufig vorkommen würden. Heimann hat nun unter vielen Hunderten von Fällen nur diese 3, von denen ich berichtet habe, gefunden. Werner stellt an dem Material der 2. Frauenklinik Wien fest, daß nur bei 0,3 % aller bestrahlten Frauen Neubildungen aufgetreten sind. Vogt hat eine Zahl von 0,46 % gefunden. Alle Zahlen bleiben jedenfalls weit hinter der Zahl des Vorkommens von Neoplasmen bei gynäkologischen Kranken (5 %) zurück. Wenn auch zugegebener Weise der Vergleich nicht ganz richtig ist, da das Material der Röntgenstation ein gesiebtes ist, bei dem die Geschwülste schon ausgeschaltet sind, ist jedoch trotzdem der große Unterschied in den Prozentzahlen unbedingt nur im obigen Sinne zu deuten.

Aus dieser Ueberlegung heraus kann man mit vollster Sicherheit behaupten, daß die gynäkologische Tiefentherapie zur späteren Entwicklung von Tumoren nicht nur nicht prädisponiert, sondern im Gegenteil sie sogar in hohem Grade zu verhindern im Stande ist.

Lebenslauf.

Julius Rosenbaum, geb. am 29. Mai 1908 in Cernauti (Rumänien) als Sohn des Fabrikbesitzers Max Rosenbaum. Gymnasialvorbildung Gymnasium in Hirschberg (Rsgb.) und König Wilhelmsgymnasium in Breslau. Hier am 22. 2. 1927 Reifeprüfung. Studium der Medizin an der Universität in Breslau mit Ausnahme des Sommersemesters 1928 (Wien). Aerztliche Vorprüfung am 2. 8. 1929 in Breslau. Aerztliche Prüfung am 15. 12. 1932 in Breslau.

Ich bin rumänischer Staatsangehöriger.